MISS VOiCE

Minimally Invasive Spine Surgery

Vol.5

Voice of Customer Elevating Best Practices Pioneering What matters

MISt手技を飛躍させる第二世代Cage

T-PALを用いたMIS-PLIF
- MIS-PLIF using T-PAL for lumbar spinal canal stenosis -

安藤 智洋 先生 / 佐藤 公治 先生

MIS TLIFにおけるT-PALの有用性

奥平 毅 先生

顕微鏡下MISt手技の工夫

中島 康博 先生

巻頭言

MISt手技を飛躍させる第二世代Cage

以前のBoomerang型（またはKidney beanやC型）ケージは、facetを除去するいわゆるTLIFアプローチにて使用しました。それは置いてくるイメージで、チューブレトラクターを使用する狭い視野のMISt手術では使用しにくいものでした。

第二世代のケージは小さな展開から入れやすく、またケージ接合部とホルダーが改良され椎間内で適正な位置へコントロールして設置することが可能となりました。片側侵入両側除圧のMIS-PLIFに有用です。この第二世代ケージでは椎体前縁を支持することにより前弯の獲得がより可能となりました。

まだまだMIStは発展します。皆で器械や手技を改良していきたいと考えています。

アドバイザー：
佐藤 公治 先生
日本赤十字社愛知医療センター名古屋第二病院　院長　整形外科・脊椎脊髄外科
MIST 学会　理事

MIST学会： https://s-f-mist.com

Theme #.1

安藤智洋　佐藤公治

T-PAL を用いた MIS-PLIF

MIS-PLIF using T-PAL for lumbar spinal canal stenosis

はじめに

不安定性のある腰部脊柱管狭窄症（LSCS）に対して、経皮的椎弓根スクリュー（PPS）を利用するMIS-PLIF/TLIFが広く行われるようになっています。術中出血の低減、背筋傷害の軽減などはもちろんですが、最近ではMIS-PLIF/TLIFでの良好な長期臨床成績も報告されています。画像上も1椎間MIS-PLIF/TLIFでは、長期的に従来法のPLIFと遜色のない骨癒合率が報告されています[1]。しかし、逆に言えば、1椎間でも骨癒合遷延やケージの沈下がみられる症例がありますし、多椎間MIS-PLIF/TLIFでは骨癒合率の低下が懸念されます。

最近では手術患者が高齢化しており[2]、骨粗鬆症患者への対応が問題になります。しかし、高齢者だからこそ、低侵襲脊椎手術での治療が期待されています。そのためには、さらなる手術手技の改善やインプラントの改良が求められます[3]。

一口にMIS-PLIFと言っても手術室の環境、安全性を考慮し、各施設で様々な手術方法が工夫され報告されています。当院の片側進入両側除圧MIS-PLIFでは従来は長めのストレートケージ1個を椎体間に斜めに設置していました。

T-PAL椎体間ケージは、カーブケージで、ストレートケージに比べて、ケージを回転させることにより支持性の高い椎体前方正中の骨端板付近で設置できるので、初期固定性の向上、固定椎間での前弯位の獲得、楔状化を伴う椎間の矯正が期待できます。今回、T-PALを使用してMIS-PLIFを行いましたので、当院のMIS-PLIFを紹介し、T-PALの有効性を検討します。

T-PAL を使用した MIS-PLIF（片側進入両側除圧、両側 PPS による椎体間固定）の手技と特徴

脊椎ナビゲーションシステムを使用しPPSを除圧反対側に入れ、ロッドも設置し、椎間操作時に仮固定できるように準備をします。除圧側には一つの小切開でPPSもしくはキャニュレイテッドマーカーを挿入します。その皮切を利用して当該椎間の除圧を行うチューブレトラクター（Quadrant、Medtronic）を設置し、片側侵入両側除圧を行います。進入側より椎間板に達し椎間板摘出、椎間ディストラクターによる椎間高の開大、反対側に設置したスクリューとロッドを仮固定することによる椎間スペースの確保を行います。その後、椎間ディストラクターを抜去し、最終的な椎間板切除、母床作成を行います。細粉した局所骨を充填したT-PAL1個を椎体間前方ほぼ正中に設置します。ケージ後方の椎体間にも細粉した局所自家骨を充填・移植します。最後に除圧側のスクリューとロッドも設置し、両側で椎体間にコンプレッションをかけて最終固定します。当院の特徴としては、終板処理の前にPPSを挿入し、椎体間終板処理時の椎間スペースを確保し愛護的な椎間操作を可能にすることと、進入側の腰神経後枝内側枝の損傷をできるだけ避けるために進入側の上関節突起の全切除をしないように心掛けている点です。

症例

76 歳、男性、腰部脊柱管狭窄症

主訴：両下肢の痺れ　腰痛

現病歴：6か月前より誘引なく両下肢の痺れが出現し、前医で保存治療するも改善せず手術目的で当院へ紹介されました。初診時、両下肢の痺れで間欠性跛行100mでした。神経学的には両足部に軽度の感覚低下を認めましたが、筋力低下はありませんでした。初診時のJOA scoreは2+1+1+（2+1+2+0+2+1+1）+0+2+1+2=18/29でした。画像上、L4すべりを伴う脊柱管狭窄を認め、L4/5椎間には不安定性も認めました。腰部脊柱管狭窄症の診断でL4/5 MIS-PLIFを行いました。大腿骨での骨密度は600mg/cm³でYAM70%でした。手術はVIPER X-tabと椎体間ケージにT-PALを使用しました。術中出血量は60ml,手術時間は96分でした。術後経過は良好で、3か月で外固定を除去しました。術後1年でのJOA scoreは2+2+3+（2+2+2+2+2+2+2）+0+2+1+2=26/29に改善しました。術後1年のXP、CTでも明らかなケージ周囲のClear zoneやScrewのゆるみはなく、骨癒合が進行していると判断しています。

術前

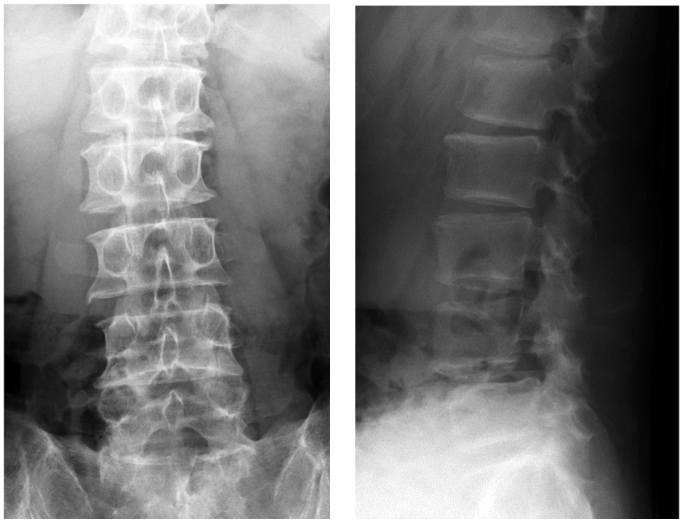

◀ 術前XP

術後

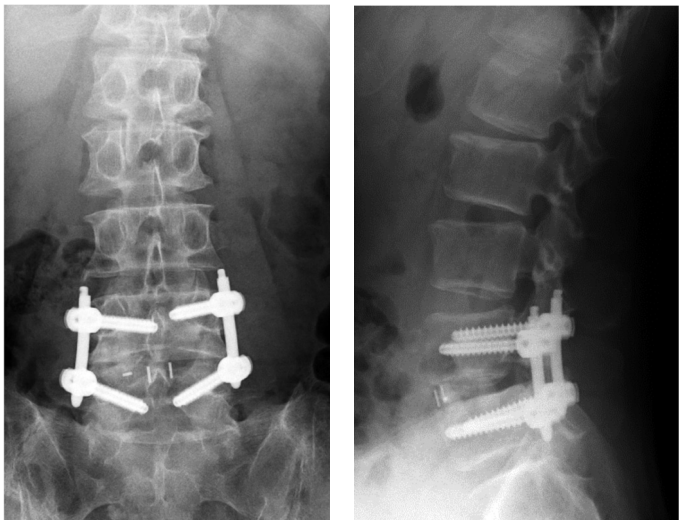

◀ 術後XP

▼ 術後CT

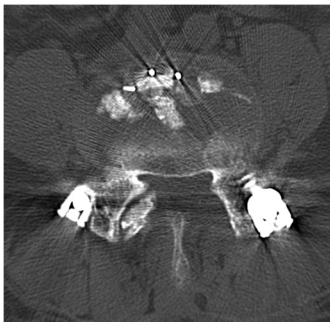

考　察

当院の1椎間MIS-PLIFは従来のPLIFと比較して、術中出血量は有意に少なく、手術時間も短くなっています。臨床成績、画像成績とも従来のPLIFと差はありませんでした[1, 4,5]。しかし、画像上、椎体間ケージの沈下やケージ周囲にClear zoneを認める症例もみられました。ケージの沈下は初期固定性と関連しますが、術後の臨床成績とは関連しませんでした。しかし、より良好な手術成績のためには手術適応や手術手技などを含めた治療方法の改善が期待されます。

術後画像所見に影響する因子としては骨脆弱性、体重や体型、後療法など手術以外の因子が大きく影響します。しかし、手術適応は重要ですが、骨脆弱性や体重で固定術を回避できる症例ばかりではありません。手術手技の改善や使用インプラントの改良など手術関連の要因の改善も重要です。

手術手技

固定性向上のための十分な長さのスクリュー使用や広範な椎間板切除、愛護的な母床作成は従来のPLIFと変わりません。しかし、MIS-PLIFでは、従来のPLIFと比べて術野が狭く、椎間板操作時の椎間スペースの確保が難しくなります。当院では、操作時の椎間スペースを確保するために椎間操作前にPPSを設置し、開大位仮固定することで終板処理のための手術器材の挿入スペースを確保しています。それにより、母床作成時の骨性終板損傷の防止、できるだけ広い母床作成を行っています。椎体間への細粉した自家局所骨移植は、初期固定力を向上させるわけではありませんが、術後骨癒合には重要です。特に後側方骨移植を併用できないMIS-PLIFでは、従来法以上に椎体間骨移植が重要となります。

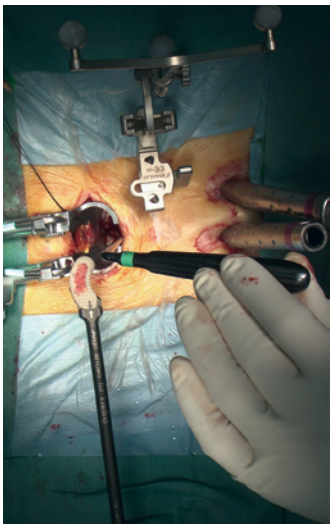

▶ チューブレトラクターを通じてCAGEの設置が可能

使用インプラント

手術での初期固定力を高めるためには、椎体間ケージとその設置が重要となります。ケージを使用して椎体間に支柱を設置する場合には使用ケージはできるだけ広い面積のケージで、できるだけ多く設置することが支持性を高めます。MIS-PLIFでもケージを2個設置することは可能ですが、従来法で2個設置するよりも手術操作の熟練を要しますので、ケージ1個で椎体間を支持することが多く報告されています（図1）。ケージ1個でできるだけ良好な支持性を得るためには、ケージをより支持性の高い母床に設置することが重要です。T-PALなどのBoomerang型ケージでは、ストレートケージを斜めに設置するよりも、骨端板など支持性の高い骨性終板に広く接するように設置でき[6,7]、支持性の向上、初期固定性の向上が期待されます（図2）。またBoomerang型ケージは手術椎間の前弯位の獲得、楔状化を伴う椎間の矯正に有利です。T-PALはケージ自体に5度の前弯角がつけてありますが、ケージによる支持は椎間前方のみのため後方のスクリュー間にコンプレッションをかけることで比較的容易に前弯の獲得が可能です（図3）。また、楔状化を伴う椎間の場合母床作成前の前方剥離が重要ですが、剥離が十分であればケージをほぼ正中設置しますので椎間を水平化することが可能です。

図1

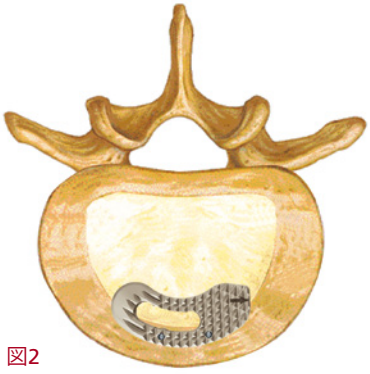

図2

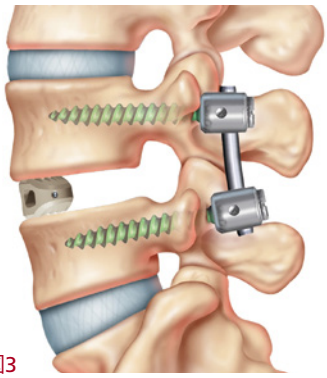

図3

設置時の注意点

T-PALなどの椎間で回転させるケージでは、十分な椎間板切除となめらかな骨性終板の作成が重要です。そのうえで最適位置への設置にはイメージの使用が必須です。T-PALはケージ表面にレールが作られており、椎間をセルフディストラクションしながらスムースな回転が行えるように工夫されています。

実際の設置時には回転の開始位置が重要です。回転開始時のケージ先端の位置に回転終了後はケージの後端が来るイメージです。術中のイメージ側面像でケージ先端の位置を確認しますが、ケージ先端を前方まで進めすぎて回転を開始すると前方穿破の危険があります（下図）。後ろすぎるとケージを前方に設置できず十分な固定力と前弯位を得られません。ケージ挿入中は、何回かイメージで回転状況を把握する必要があります。またほぼ正中に設置するためには回転開始時の前後像での位置も重要です。ケージ長が28㎜ありますので回転開始時にケージ先端は正中から14㎜程度外側にあること理想です。正中付近に先端をおいて回転を開始してしまうと反対側にケージが設置されます。

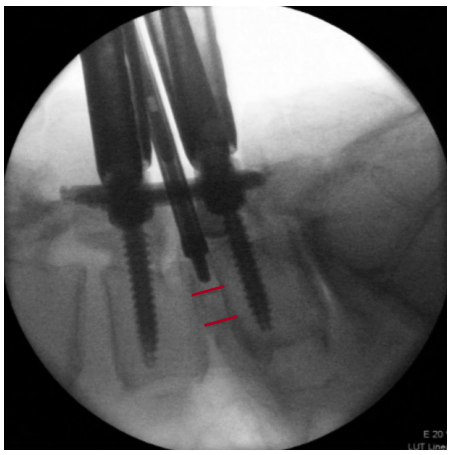

回転開始時

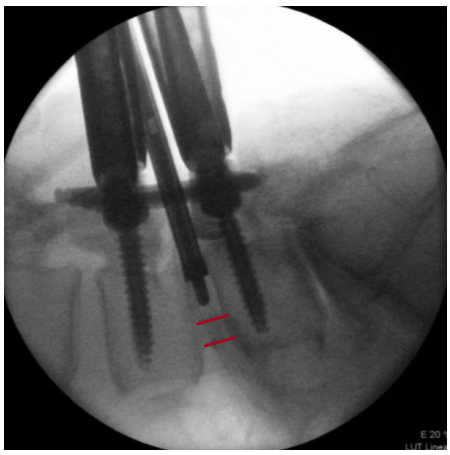

回転中

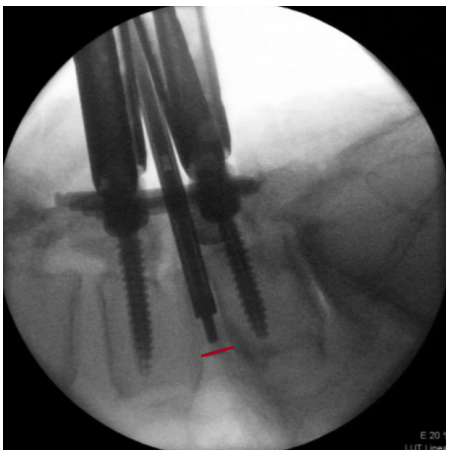

回転終了時

イメージ側面像でケージ先端のマーカーの位置を確認します。

ケージ先端を前方まで進めすぎて回転を開始すると前方穿破の危険があります。

後ろすぎるとケージを前方に設置できず十分な固定力と前弯位を得られません。

まとめ

T-PALを用いた当院でのMIS-PLIFを紹介しました。MIS-PLIFであっても愛護的な椎間操作が重要です。T-PALは椎体間ケージ1個で、従来のストレートケージよりも支持性の獲得、前弯位の獲得、椎間楔状化の改善が期待されます。

1） 安藤智洋他：腰部脊柱管狭窄症に対するMIStの中長期成績。整・災外57： 1529-1534, 2014
2） Y.Imajo et al: Japanese 2011 nationwide survey on complications from spine surgery. J Orthop Sci 20:38-54,2015
3） 石井賢:MIS手術の現状と工夫。J MIOS 68: 3-9, 2013
4） 佐藤公治ほか : X tubeとSextantによるPLIF。脊椎・脊髄手術手技9 : 58- 61,2007
5） 片山良仁ほか : 1椎間MIS PLIFの治療成績。 J Spine Res 2 : 1635-1638, 2011
6） T.G. Lowe et al : A biomechanical Study of Regional Endplate Strength and Cage Morphology as It Relates to Structural Interbody Support. Spine29 （21）:2389-2394, 2004
7） Y.Hou et al : A Study on the Structural properties of the Lumbar Endplate. Spine 34（12）: E427-E433, 2009

Theme #.2

奥平 毅

MIS TLIF における T-PAL の有用性

はじめに

MISt手術による腰椎固定術におけるCageの形態、個数、設置位置については、様々な報告があり、各施設において椎間進入法、椎間関節の処置、椎体終板の処置の方法など様々な工夫がなされています。当院においても様々な形態のCageの使用歴があり術者、対象疾患によって未だ定まっていない状況です。

椎間Cageの数については数が多いほど初期固定性、支持性が高いのは明らかであるが[1]、MISt手技においては数が多いほど煩雑になり、適切で術者の意図した位置に設置するのは容易ではありません。過去のCage斜め1個入れと平行2個を比較した有限要素解析の報告では、結論こそ両群に生体力学的に差異はないとしているが、結果をみるとCage1個入れは2個入れに比べPedicle Screwに対するストレスは増加しており、長期的に注意が必要です。[2),3)]

当院でも術後2年6ヶ月の経過でCT上は骨癒合が完成しているように見えるのに腰痛が再燃した症例を経験しました。レントゲン、CT上、対側のPedicle Screwの緩みが進行し、挿入側尾側椎体の海綿骨の骨硬化、MRIで同部にT1WI低信号、T2WI、STIR像で高信号を呈し、慢性ストレスに対する骨髄の反応と考えられ、進入側の痛みが顕著でした（図1）。

このような症例の経験からCage設置位置の左右非対称が、成績に関係すると考え、左右対称に設置可能で、1個入れの両方を満たすBoomerang型CageをMISt手技に応用したので報告します。

図1

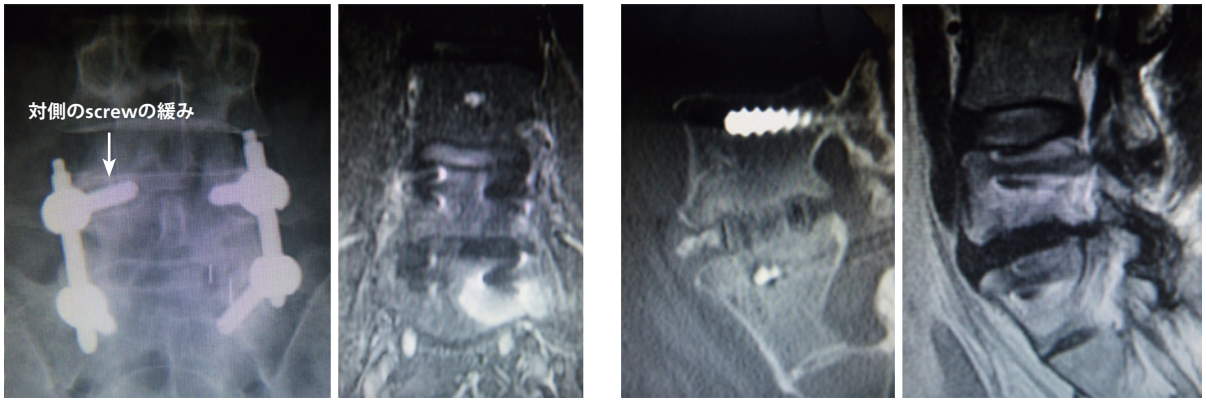

STIR像　　T2WI像

当院の MIS-TLIF（片側進入、両側 PPS による椎体間固定）

当院のMIS-TLIF（片側進入、両側PPSによる椎体間固定）

術中の透視写真、術後の写真は85歳の男性で、L4/5 片側進入、両側除圧後に進入側の椎間孔狭窄に対してMIS-TLIFを施行した症例です。

① 術中イメージ下に除圧反対側に横皮切でPPSを刺入しロッドも挿入、仮固定します。

② 除圧側は縦皮切から側方に胸腰筋膜下を展開し筋間よりで椎弓根probing、tappingまで行い、除圧の邪魔にならないようにガイドピンの径に合わせ作成したcanulated pedicle markerを挿入し、後ほどのscrew挿入に備えます（図2a）。

③ PPSと同一皮切より正中から除圧を行います（対側除圧が必要な場合も片側より行います）。当院ではMIS用の特殊なレトラクターを有しておらず、Casperを使用しています。

④ 椎間板掻爬、終板処置の前に対側のロッド締結を緩め、先が鈍な椎間Spreaderを使用し徐々に椎間を開大します。挿入予定Cageよりも大きく椎間を開大しその位置で対側ロッドを固定します（Pedicle Screwの緩みに繋る可能性があるため、Pedicle Screwを使用して開大しないよう心がけています（図2b））。

⑤ 従来のPLIF、TLIFと違い360度固定では無いMIS-TLIFは椎間固定こそ固定の首座であることを強く認識し、骨性終板の作成をしっかりと行うことが肝要であり、大きく開大した椎間からまずは先端の幅が10mmのCobb elevatorを使用し、終板軟骨を進入側から対側まで剥ぎ、Ring curetteにて椎間板ごと掻爬します。

⑥ 除圧時に摘出した局所骨を充填したCage（T-PAL等）をできるだけ前方に挿入したあと、椎間開大の為に固定したセットスクリューを緩めると多くの場合それだけでCageは固定されます。Cage挿入に際しては、骨性終板の破壊を防ぐため、打ち込む感覚ではなく、そっと置いてくる感覚の方が近く、そのためにも対側まで含めたしっかりとした椎間板、終板軟骨掻爬によるスムースな骨性終板の作成は大切であります。残った局所骨をCageの後方に充填しドレーンを留置し筋膜を縫合します。

⑦ 以前に留置したPedicle MarkerにGuide wireを挿入しPPS、ロッドを挿入し両側より椎体間にcompressionをかけて終了します（図2c.d）。

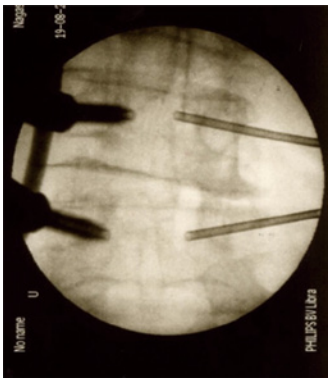

図2a

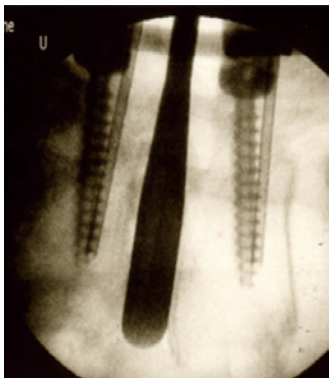

図2b

図2c

図2d

考　察

Cageの設置位置については定まった見解はありません。しかし終板の強度については辺縁のほうが終板中央部分に比べ強度が増すとされ[4) 5) 6) 7)]、従来のCage設置位置は終板の弱い所に置いていた可能性があり、Cage沈下の要因となり得ます。

前方に設置する利点は、それだけでは無くモーメントアームが増大することで椎間の安定性が増すことも指摘されています。また前方にCageを設置することで後方インストルメントを使っての椎間compressionにて腰椎前弯は容易に形成でき、良好な矢状面アライメントの獲得も可能です。

Cageの個数については、数が多いほど固定椎の安定性が増すことは明らかでありますが[1)]、手技が煩雑となり合併症の危険性も増す可能性があり、意図した所への設置も容易ではありません。

近年、MIS-TLIFの手技に関連して設置が技術的にも容易なCage1個入れの報告がなされるようになり、2個入れと同様に良好な結果が報告されています[8) 9) 10)]。

しかし有限要素法による力学的解析によるとCage1個と2個では全体的な椎間安定性の差異はないとしていますが[2) 3)]、Cage1個入れの方が、2個入れよりCage, Pedicle Screwにかかるストレスが多い結果が報告されています。Cage斜め1個入れでは進入側への側屈時、屈曲時にPedicle Screwにかかるストレスの増大を認めています[3)]。よって中長期的にみると左右非対称なCageの設置は前述の様な症例の結果に結びつく可能性があります。

以上のことを総合的に考え、終板の強度が高い辺縁前方で、前額面で左右対称な位置に容易に設置可能なBoomerang型（Kidney bean型、C型）CageはMIS-TLIFにおける有効な選択肢の一つと考えられます。使用時の注意としては、椎間内での設置位置のコントロールを容易にするため、対側を含めしっかりと広範囲でスムースな骨性終板の作成が重要です（図3a.b）。

図3a

図3b

まとめ

Boomerang型Cageを使用した筆者のMIS-TLIFを紹介しました。Cage1個入れで、終板の支持性の高い前方に左右対称に設置可能なBoomerang型Cageは、力学的にも良好なアライメント形成においても有効で、MIS手術とも親和性の高い有効な方法と考えられました。

1)　蜂谷裕道ほか:Cloward conceptを踏襲したMIS-TLIFのback muscleに与える影響. 日本最小侵襲整形外科学会誌（1348-6098）13巻1号Page107（2013.10）
2)　Ming-Fu et al: Biomechanical Comparison of Instrumented Posterior Lumbar Interbody Fusion With One or Two Cages by Finite Element Analysis. Spine 31　(19) :E682-E689,2006
3)　Hao Xu et al: Biomechanical Comparison of Transforaminal Lumbar Interbody Fusion With 1 or 2 Cages by Finite-Element Analysis.OPERATIVE NEUROSURGERY 2　(73)　198-205,2013
4)　J.Pamela Grant et al: Mapping the Structural Properties of the Lumbosacral Vertebral Endplates. Spine 26　(8) :889-896,2001
5)　Thomas G.Lowe et al: A Biomechanical Study of Regional Endplate Strength and Cage Morphology as It Relates to Structural Interbody Support. Spine 29　(21) :2389-2394
6)　Christopher S. Bailey et al: The Strength Profile of the Thoracolumbar Endplate Reflects the Sagittal Contours of the Spine. Spine 36 (2) 124-128,2011
7)　Dueng-Yuan Hueng et al: Biomechanical Effects of Cage Positions and Facet Fixation on Initial Stability of Anterior Lumbar Interbody Fusion Motion Segment. Spine 39 (13) E770-E776
8)　Wang J et al: Comparison of one level minimally invasive and open transforaminal lumbar interbody fusion in degenerative and isthmic sponsylolisthesis grades 1 and 2Eur Spine J.2010;19 (10) :1780-1784
9)　安藤智洋ほか：腰部脊柱管狭窄症に対するMini-open PLIF. 中部整災誌54：1115-1116、2011
10)　佐藤公治ほか：MIS-PLIF/TLIFの最新知見.脊椎脊髄　28 (5)：449-453,2015

Theme #.3

中島 康博

顕微鏡下 MISt 手技の工夫

はじめに

脊椎脊髄手術において低侵襲化が昨今の流れであり、本邦でも2005年以降、特にOrthospine Surgeonsによってminimally invasive spine stabilization（以下、MISt）は著しく発展してきました[1, 2]。当院でもMIStとしてmini-open TLIFを行ってきましたが[3]、2013年8月より手術用顕微鏡を用いたMIS-TLIF/PLIFに移行しました。狭い視野でも安全で確実な神経減圧が可能である顕微鏡手術と神経の牽引が少なく周囲組織障害が最小限で済むMISt手技との相性は当然良好と考えられます。この項では筆者が取り組んでいる顕微鏡を用いたMIS-TLIF/PLIFについて、手技上の工夫を紹介します。

手術適応

MIS-TLIFは腰椎不安定症やⅠ度までの腰椎変性すべり症、一部の椎間孔狭窄症例を適応としています。術式はtubular retractorを使用し、顕微鏡下に脊柱管の片側進入両側除圧を行い、open側の関節突起切除、椎間孔部から椎間板腔の操作を行い、直視下に椎弓根スクリュー挿入。反対側は経皮的椎弓根スクリュー（以下、PPS）を挿入し、後方固定をします。また、Ⅱ度のすべりや椎間関節の変性などで矯正困難と考える症例に対しては両側からPPSを挿入し、正中からの侵入で脊柱管減圧と両側の関節突起部分切除を十分に行い、椎間板操作と椎体間矯正固定を行うMIS-PLIFを選択しています。

顕微鏡を使用したMISt手技の工夫

直視下の減圧術やノミによる減圧、採骨操作に不慣れである我々Neurospine Surgeonsは、例え脊椎固定術であっても暗くて狭い術野を明るく拡大し、神経減圧や採骨もしたいと考えます。この欲求を満たす器具は手術用内視鏡と顕微鏡と言うことになりますが、我々にとって普段より慣れ親しんでいる顕微鏡は技術的にも経済的にも扱いやすい手術器具になります。この観点からNeurospine Surgeonsの間にMISt手技が普及していくためには、顕微鏡手術とMISt手技の相性が非常に良いことを強調していくことが重要だと考えています。

筆者は正中より3cmほど外側に固定する椎弓根を結ぶ様な3cm程の皮膚縦切開を設け、ここからtubular retractorを用いて筋肉内アプローチにて減圧部位に到達し、片側椎弓開窓術の要領で脊柱管を顕微鏡下に減圧します（図1）。この際にtubular retractorごと対側に向けて倒すことで反対側の神経根まで減圧することが可能となります。また、十分な移植骨の採取のために、open側の関節突起切除は勿論のこと脊柱管減圧の際でも極力ドリルや超音波骨メスは使用せず、顕微鏡下でも使用できる小さな骨ノミを使用し、採骨しています（図2）。この際、顕微鏡の焦点距離を十分伸ばすことでハンマーも顕微鏡に干渉せず使用できます（図3）。

図1

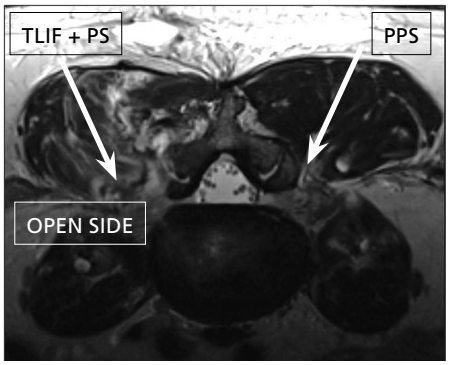

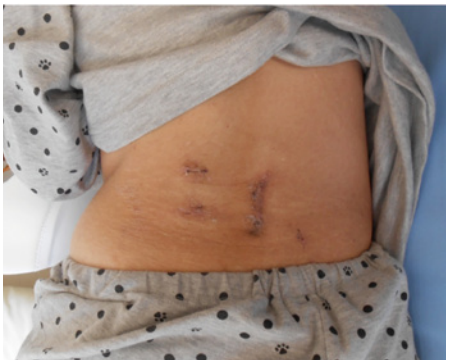

図2

Micro-chisel for Tympanoplasty

図3

焦点距離300mm

焦点距離400mm

MIS-TLIF/PLIF に適したケージの選択や挿入方法の工夫

当院ではmini-open TLIFを行っている頃から長めのbullet shaped cage 1個を斜めに挿入し、椎体間固定をしていました。これは椎弓根の起始部、後方外側部に位置する椎体終板が最も硬度が高いとするLoweらの報告に基づいたものです[4]。しかし、MIS-TLIFに移行した当初の症例に於いて、術後早期にスクリューシステムの矯正損失とケージの沈み込みを認める症例を経験しました（次ページ、症例1）。この症例ではケージの挿入位置が硬度の高い終板後外側部よりも前方になってしまったことが問題であったかもしれませんが、ケージに十分な圧迫力が不足していたことも問題であったかもしれません。現在のMISt手技ではmultiaxial screwを使用し、コンプレッサーが皮膚上でかかるためスクリューヘッドに直接compression forceを加えることが容易ではなく、脊柱変形の矯正後のトラブルはある程度予想せざるを得ません。そこでケージは椎体終板前方のrimまで誘導し、可能な限りスクリュー間にcompression forceを加えて腰椎前弯をしっかり形成し、ケージのバックアウトを予防する必要があると考えます。従来のboomerang shaped cageでは、椎間腔内での操作性があまり良くなく、ケージを椎体終板前方のrimに留置することは非常に難しく、ケージが脊柱管方向に逸脱してしまうケースもありました。しかし、T-PALをはじめとするboomerang shaped cageは椎間腔内での操作性が良く、ケージをプラン通りの位置に誘導しやすく設計されています（図4）。また、このケージは椎間腔への挿入角度が矢状面に対して10~15°と小さく、皮膚切開の小さなMISt手技に適しています（図5）。このケージ挿入角度はPLIFのアプローチで神経組織の正中側への牽引を極力抑えることを可能にし、TLIFのアプローチでも片側の椎間関節を全切除しなくても安全にケージを椎間腔に挿入できるため、椎間関節を部分的に温存したTLIF手技を可能にします。これは椎体間固定において多少なりとも役立ちますし、SSIなどでケージなどのinstrumentationを抜去せざるを得ない場合でも有利であると考えます。また、当施設ではO-arm navigation下にPPS挿入を行っていますが、ケージ挿入前に両側のPPS挿入を行っても、スクリューのタブやエクステンションがケージ挿入の邪魔になることはほとんどありません。

図4

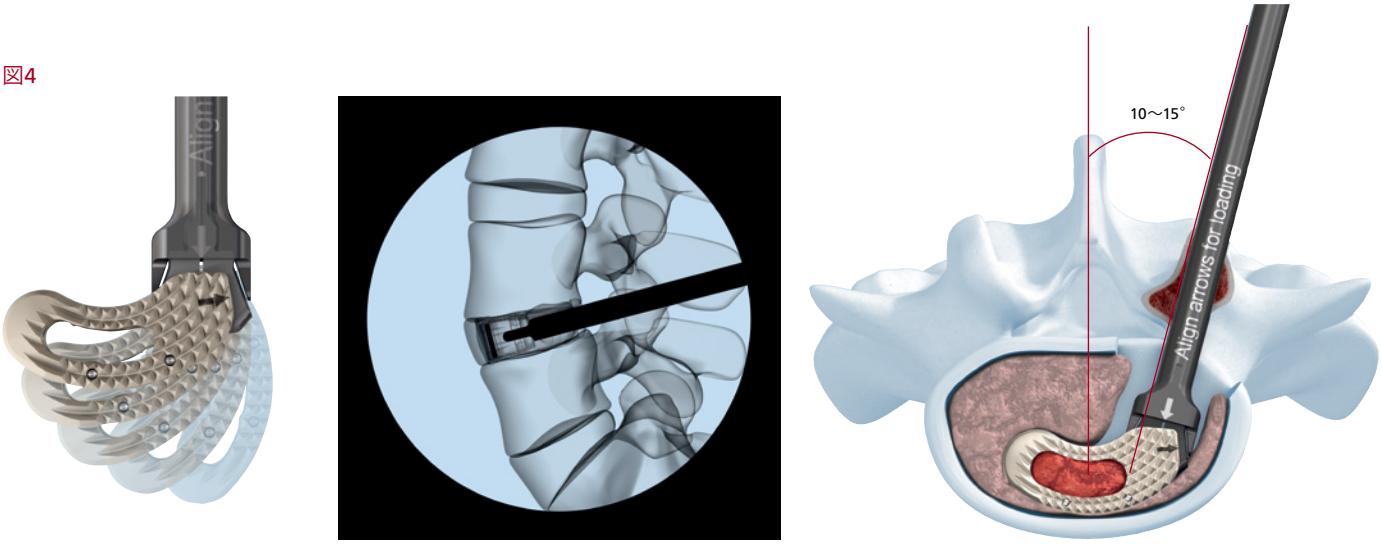

図5

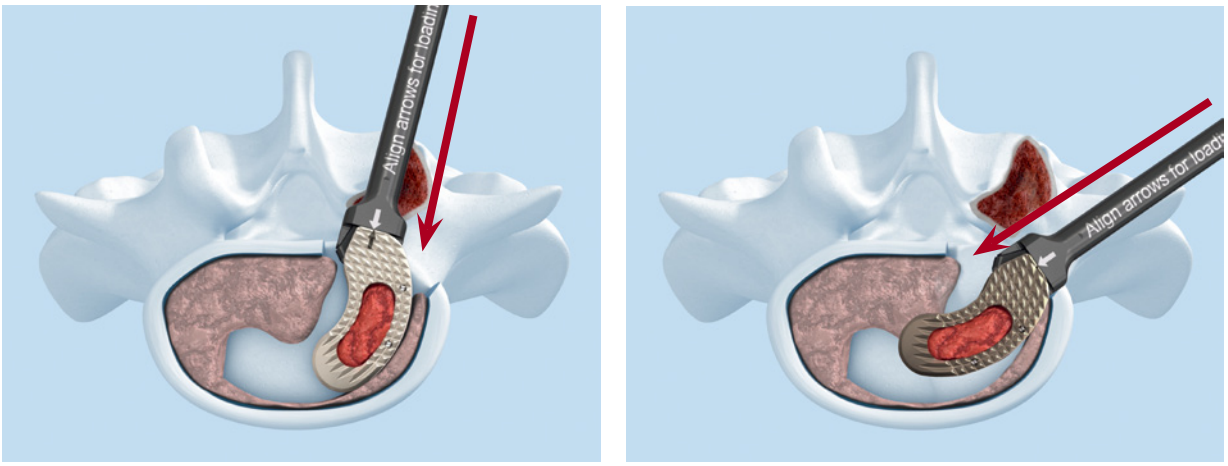

第二世代ケージのアプローチ　　以前のBoomerang型ケージのアプローチ

症例 1

57 歳、女性、L4 変性すべり症

L4/5 MIS-TLIF（bullet shaped cage 斜め 1 コ入れ）

10年来の臀部痛に加え、右下腿外側の痛みや右下肢の筋力低下、間欠性跛行が出現しました。L4/5レベルでの脊柱管狭窄と不安定性を伴う変性すべりが認められ、1椎間のMIS-TLIFを施行しました。2.5cmの皮膚縦切開にて右片側進入両側除圧の要領で脊柱管を減圧し、右外側よりのTLIFにて長さ27mm、高さ9mmのbullet shaped cageを斜め方向に1個挿入しました。L4には7.0mm×40mm、L5には7.0mm×45mmの椎弓根スクリューを左右に挿入しました。術中特にトラブルはなく、術直後の経過は良好でした。術後1か月のレントゲン撮影にて、局所前弯角が18° から14° と悪化し、ケージの沈み込みも確認されました。特に術後の外傷機転もなく、ケージの挿入位置の問題やスクリュー間のcompression forceの不足などの問題が推定されました。その後は矯正損失に悪化なく、術後14か月にて良好な骨癒合を確認できました。

術後

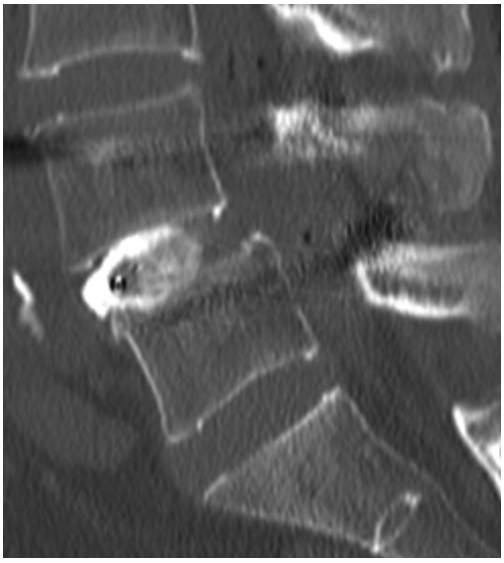

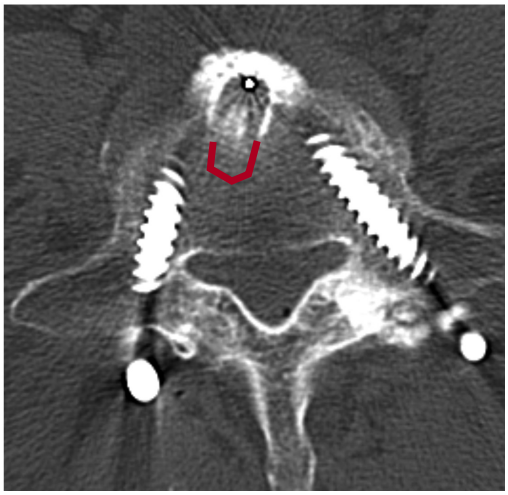

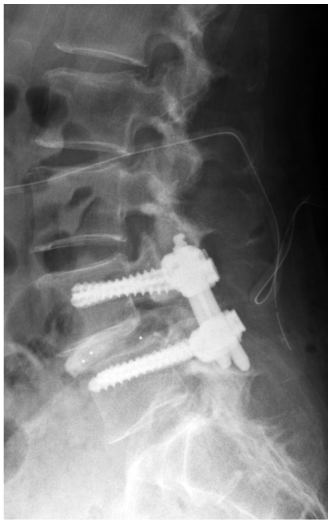

▲ 術直後 / 局所前弯：18°

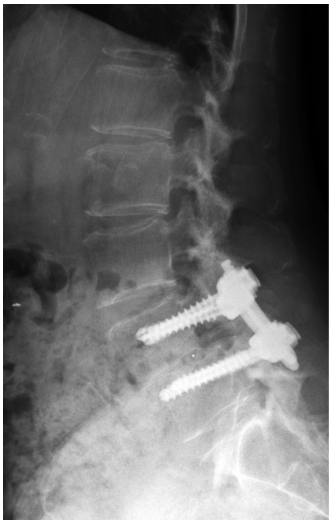

▲ 術1ヶ月後 / 局所前弯：14°

症例 2

68 歳、女性、L3/4 脊柱管狭窄症 .L4 変性すべり症
L3/4,L4/5 MIS-TLIF（T-PAL 1 コ入れ）

臀部から下肢背面にかけての痛みと痺れ、間欠性跛行、排尿障害を認め、2椎間のMIS-TLIFを施行しました。左片側進入にて脊柱管を減圧し、反対側の椎弓や外側陥凹の減圧は超音波骨メスを使用して、確実な神経根減圧を施行しました。両椎体間ともに高さ10mmのT-PALを終板前方rimに留置し、L3には6.0mm×40mm、L4.5には7.0mm×40mmの椎弓根スクリューを左右に挿入しました。術直後より神経症状の改善を認め、術後1年を経過しましたが、スクリューの緩みや矯正損失は認めていません。

術前

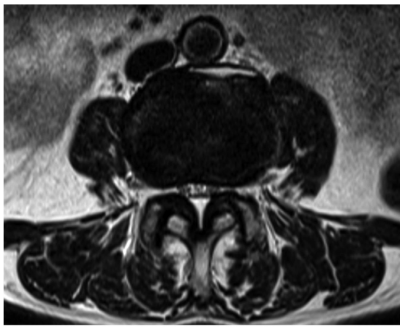
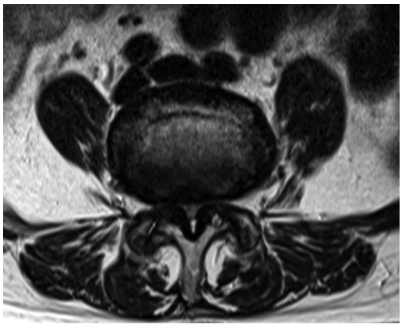

術後

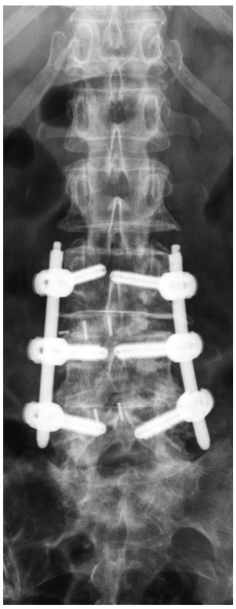
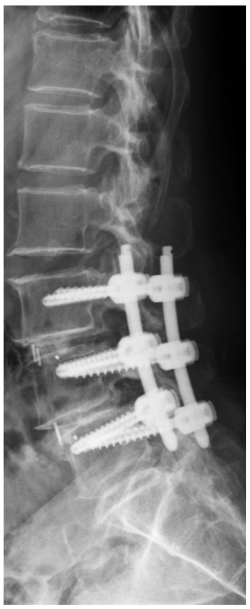
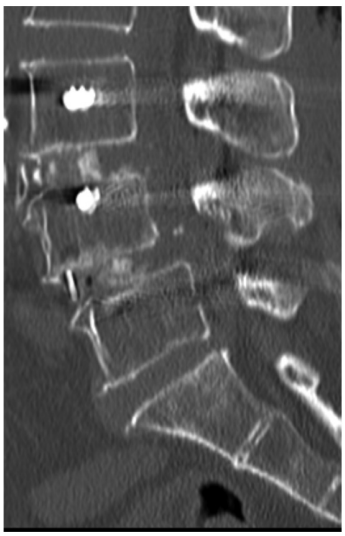
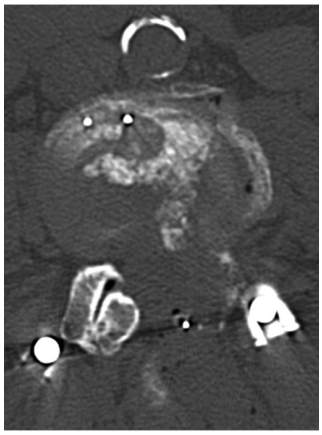

まとめ

MIStは小さな皮膚切開で行う手技であるばかりではなく、神経組織や傍脊柱筋などの脊柱後方要素に対する侵襲や術後疼痛の軽減が期待できる手術形態です。しかし、我々Neurospine Surgeonsは手術用顕微鏡を使用した確実な神経減圧に手術の重点を置くため脊柱固定術の適応は限られており、MIStはあまり普及していません。しかし、我々の低侵襲手術の概念とMIStのそれは相容れる部分が非常に多く、今後のMIStの発展が大いに期待できます。そのためにはMISt手技の長所と短所をよく理解し、日進月歩の新しい手術方法、手術器具・システムを安全に使いこなして行くための知識の集積と技術の研鑽に努めたいと思います。

1） 佐藤公治：低侵襲脊椎固定用システムの比較. J Spine Res 1:1669-1673, 2010
2） 佐藤公治：最新の低侵襲胸腰椎後方固定術。 脊髄外科23（1）:128-136, 2009
3） 原　政人,ほか：腰椎変性疾患に対する後方固定術ーmini-open TLIFについてー。Jpn J Neurosurg （Tokyo） 21:118-127, 2012
4） Lowe TG, et.al.: A biomechanical study of regional endplate strength and cage morphology as it relates to structural interbody support. Spine （Phila Pa 1976） 29（21）:2389-94, 2004

MIST学会： https://s-f-mist.com