MISS VOiCE

Minimally Invasive Spine Surgery

Vol.10

Voice of Customer Elevating Best Practices Pioneering What matters

骨粗鬆症に対するMIST

骨粗鬆症性椎体骨折に対する経皮的椎体形成術
—私が考える適応とそのタイミングについて—
星野 雅洋　先生

骨粗鬆症性椎体骨折に対するBKP+PPS
—HAブロックによる椎体形成術＋PPSとの比較—
小島 敦　先生

DISHを伴う脊椎外傷に対するMIST手術の工夫
—術中体位からスクリュー挿入まで—
生熊 久敬　先生

巻 頭 言

骨粗鬆症に対するMIST

このMISS VOiCEも発刊10年目である。ついにMIStは脊椎脊髄病用語事典に掲載され広く認知された。MISt(Minimally Invasive spine Stabilization)からMIST(Minimally Invasive Spine Treatment)へ概念も拡大進歩した。今回のテーマは高齢化社会を迎え、骨脆弱性脊椎骨折に対するMISTアプローチである。外側は形が保たれていても、中味がかすかすという状態の脊椎をいかにアライメント保持するかは未だ解決できていない。3名のエキスパートの治療Tipsを紹介する。骨粗鬆症骨折の治療はインプラント材料や手技のみならず、薬剤加療や食事・運動の日常生活の注意までトータルに考える必要がある。また一回目の脆弱骨折を連鎖させない治療と予防法を考える必要がある。

アドバイザー：
佐藤 公治 先生
日本赤十字社愛知医療センター名古屋第二病院　院長　整形外科・脊椎脊髄外科
MIST 学会　理事

MIST学会： https://s-f-mist.com

Theme #.1

星野雅洋

骨粗鬆症性椎体骨折に対する経皮的椎体形成術

―私が考える適応とそのタイミングについて―



はじめに

骨粗鬆症性椎体骨折は高齢者のADL障害の一因となっている。近年MRIの普及により非脊椎外科医においても比較的簡単に診断が可能となっているが、治療という面ではまだまだ一定のコンセンサスが得られているわけでは無く、各種治療法が混在していると考える。

従来から骨粗鬆症性椎体骨折は保存的治療が第一選択とされ、椎体骨癒合の完成に重点が置かれていたが、近年保存的治療の問題点も指摘されて来ている。

さらにこの10年、骨セメント、CPC、HA等を利用した経皮的椎体形成術が保険適用となったことに加え、本術式の臨床使用経験の増加により実施時期や適応について考察されるようになり、骨粗鬆症性椎体骨折の治療法に変化が起きて来ている。

保存的治療の問題点

従来行われてきた保存療法の問題点として以下のようなものが考えられる。

①臥床やADL制限による廃用の発症

高齢者における長期臥床や安静は廃用や認知症の発症、増悪を引き起こす可能性がある。また他の肺炎、下肢静脈血栓といった合併症の発症、増悪も誘起する場合もある。

②認知症患者における問題

認知症患者においては保存療法上の指示を遵守することが出来ず、良好な保存的治療が困難な場合が多い。

③体形による固定の困難性

高度肥満や高度脊柱後弯を有する患者においてはコルセット（硬性および軟性）や体幹ギプスによる外固定は体幹への適合が悪く困難かつ効果的でないことが多い。

④保存療法による椎体変形や脊柱後弯の遺残（図1）

保存的治療によって骨癒合が完成した症例にも結果として高度椎体変形が遺残し局所後弯増強および脊柱後弯変形が遺残することがある。保存的治療においてもグローバルアライメントを考慮しながら行う必要がある。

初診時X-P　　4か月後

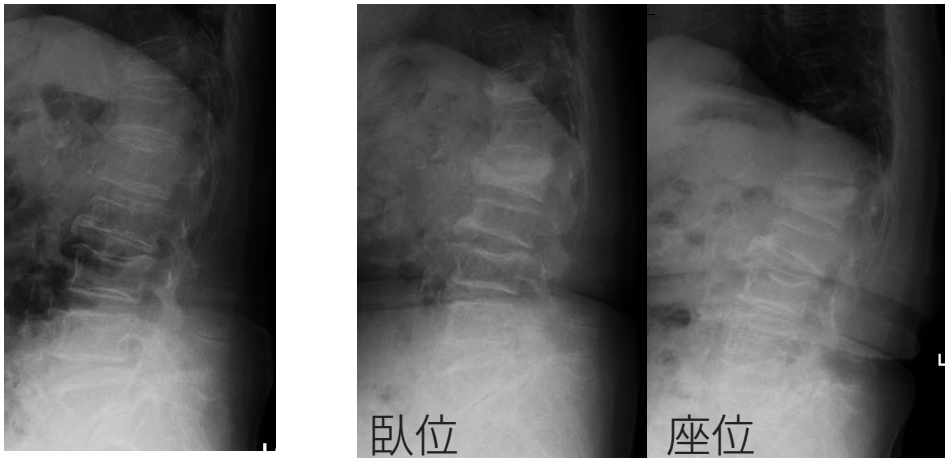

図1　80歳女性　L1椎体骨折
4か月の保存治療により椎体変形、局所後弯残存し未だ骨癒合は完成していない。

経皮的椎体形成術適応の変化

現在、広く行われている骨セメントとバルーンを用いた経皮的椎体形成術（以下BKPと略す）について述べる。

①施行タイミング

BKPにおいてその適応は

- 原発性骨粗鬆症における１椎体の急性期脊椎圧迫骨折で、十分な保存的加療によっても疼痛が改善されない症例。
- 椎弓根骨折や破裂骨折および扁平椎は適応外
- CTにて後壁骨折が確認された椎体は適応外

とされている。

特に十分な保存的加療という点において、BKPの治験が受傷後12週間以上の症例に対し行われたため、その12週間という期間が独り歩きし、長期の保存療法を行った症例にBKPを行う傾向にあった。しかし実際に長期間の保存療法の結果、画像上、既にBKPの画像的適応を逸脱した症例や成績不良例も経験している。

十分な保存的加療によっても疼痛が改善されない症例とは保存的加療に抵抗する症例または抵抗する可能性が高いと考えられる症例と解釈すべきと考える。そう解釈することにより早期にBKPを行うことが必要な症例が存在することに気が付く。

現在、BKPを施行する症例は一般的に以下のものと考えている。

原則

- 4週間程度の保存加療を行っても体動時痛が強い症例

  社会的環境にもよるが日常の室内歩行、トイレ動作等が困難な例

- ADL障害の度合い等

  1か月以上の保存療法によっても一般の軽度な家事労働が困難な例

- 各種画像上の適応基準等

  保存療法中も疼痛が残存し、単純X-P機能撮影において椎体不安定性が存在する例

  経過観察中において椎体変形が進行し局所後弯が増強する例（30-40°）

例外として早期施行を検討する症例

保存療法に抵抗する可能性が高い症例として以下の状態を考慮する。

- 早期に局所後弯の増強や圧潰が進行する症例

  1-2週間の経過観察であっても急速に圧潰や後弯の増強する例

- 各種画像上の圧潰の急速進行サインのある症例

  MRIのT2強調画像での椎体内広範囲低輝度の存在、高輝度限局型が椎体圧潰および偽関節の危険因子となるとの報告がある[1)]

- 骨折による局所後弯が残存することで脊柱アライメント障害による症状が残存する可能性が高いと判断される症例
- 安静が好ましくない症例（超高齢者、他疾患による廃用が危惧される症例等）
- 認知症等で保存療法を理解できない症例
- 高度脊柱変形や肥満等の体幹形状による外固定困難症例

②インスツルメント併用

BKP導入当初、BKPは単独施行のみでありインスツルメントの併用は認められていなかった。しかし一部のメーカーにおいて現在は併用禁止が削除されている。その結果従来適応が難しいと考えられる症例への応用が可能となってきている。

- アリゲーターマウス型の大きなクレフト（骨欠損大）を有する症例
- 強直性脊椎骨増殖症の骨折
- 骨折椎体が上位、または下位椎体との強直がある症例
- 骨癒合未完成の椎体骨折を含む成人脊柱変形
- 神経症状に対する除圧や椎体間固定を必要とする症例（図２）
- その他

への応用が考えられる。

術前X-P　術前MRI（T2）　術後X-P

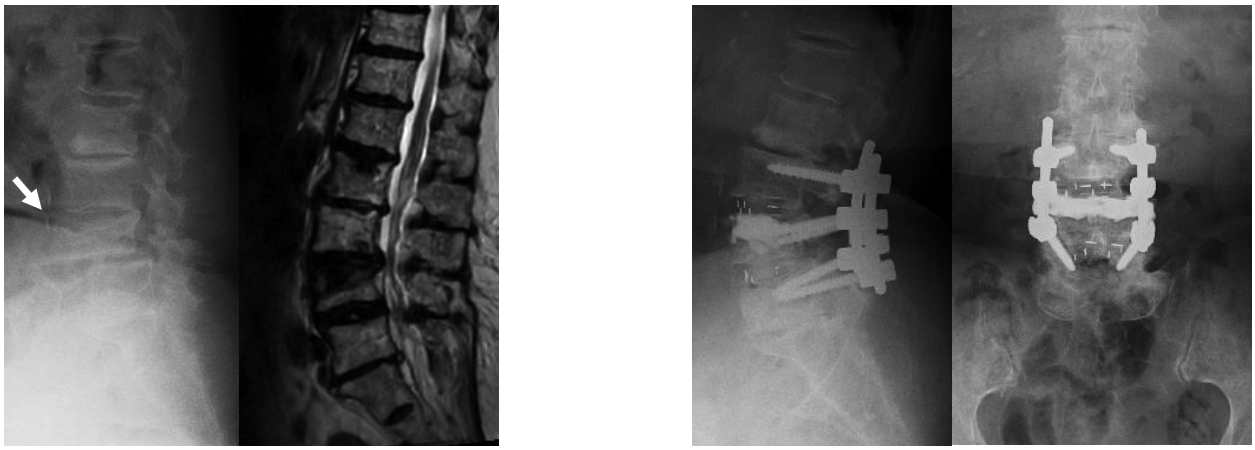

図2　84歳 女性 L4変性すべり症、L4椎体骨折（L3/4、L4/5に狭窄を認める）
L4椎体に対しBKP施行、L3/4およびL4/5椎体間固定施行

まとめ

本邦へのBKP導入から約10年が経ち、骨セメントの脊柱への応用にも抵抗感が減りかつ安全に使用されてきている。当初より本手技に伴う合併症、偶発症等および術者の手技向上に対する十分な教育が行われ、結果として安全に使用されてきているものと考える。

椎体骨折におけるBKPを含む外科的治療の原則は早期除圧と解剖学的整復、それによる将来を含めたADL障害発生の予防と考える。しかし現状はこれらの原則を考えない保存治療や手術介入の遅れが存在している。今後さらなる啓蒙が重要と考える。

またBKP施行においても骨折椎体の整復率やバルーン除去後セメント硬化までの整復率の再低下、終板骨折による椎間板変性を原因とする疼痛や局所後弯といった問題点も存在する。今後これらの問題を解決できるシステムの開発が望まれる。

REFERENCE
1）　Tsujio T, Nakamura H, Terai H, et al. Characteristic radiographic or magnetic resonance images of fresh osteoporotic vertebral fractures predicting potential risk for nonunion: a prospective multicenter study. Spine (Phila Pa 1976). 2011;36(15):1229-35.

Theme #.2

小島　敦

骨粗鬆症性椎体骨折に対するBKP+PPS（HAブロックによる椎体形成術＋PPSとの比較）

はじめに

骨粗鬆症性椎体骨折（OVF）新鮮例に対しては、神経麻痺がない限り保存療法が第一選択です。しかし、高齢者に長期臥床をさせることによる廃用症候群や認知症などが指摘されるようになり、早期離床・退院が奨励されるようになりました。その結果、近年では比較的簡易な既製装具を装用し早期に離床を図る事例が増えています。

しかし、一方で保存療法後の偽関節とそれに伴う椎体圧潰進行による遺残性疼痛・変形や麻痺の発生などもあり後に高侵襲手術を行わなくてはならないこともあります。OVFの理想的治療は、早期離床可能で椎体圧潰と後弯なしに治癒することです。

高齢者の三大骨脆弱性骨折は、OVF、大腿骨近位部骨折（FPF）、橈骨遠位端骨折（DRF）です。筆者が医師になった20年前、FPFに対しては症例によって直達牽引をして待機手術で、骨接合や人工骨頭置換術を行っていましたが、現在は緊急あるいは準緊急で早期治療・早期離床がスタンダードになりつつあり、日本整形外科学会のガイドラインでも早期の手術治療が推奨されています。DRFは、1970年代まではギプス固定による保存治療が主体、1980年代からは経皮的ピンニングや創外固定による手術治療が積極的に行われるようになり、2005年以降、ロッキングプレートの登場により観血的整復固定術（ORIF）が旺盛となり、2017年のガイドラインのエビデンスレベルAで推奨されるように、早期の掌側プレートによるORIF、早期ROM訓練が現在のトレンドとなっています。

一方、OVFはどうでしょうか？「骨粗鬆症の予防と診療ガイドライン2015によれば、発生してから期間の短い疼痛のある新鮮骨折例では局所の安静、体幹ギプス固定、コルセット装着による外固定、鎮痛薬投与が初期治療となる（グレードB）」となっていて、「保存治療を行っても疼痛が残存、脊柱後弯変形が進行、偽関節になる症例には、（経皮的）椎体形成術が適応となることがある。椎体圧潰を来した遅発性脊髄麻痺例には脊椎除圧再建術が適応となる」となっています。OVFに対して経皮的椎体形成術（balloon kyphoplasty:BKP）は極めて有用な治療方法であります[1)]。しかし、日本においてBKPは、現時点では受傷早期には適応がなく、また、術後の隣接椎体骨折のリスクもあります。Minamideら[2)]は、OVFに対するBKP+PPSを受傷4週以前と以後で分けて評価され、受傷後4週以内の方がBKP後のアライメント、腰痛スコアが良く、続発性骨折の発生が低かったと報告されています。この報告により、今後OVFに対する早期BKPの適応が適切に拡大されることを期待しているところであります。

しかし、適切な時期にBKPを行ったとしても、大きな椎体内cleftを伴う症例や、後方支持組織損傷合併例では、セメント充填後早期の隣接椎体骨折やセメントmigrationを認めることがあり、成績不良因子となりえます。

筆者は、高齢者のOVFに対し長期臥床を避けるためにも、遷延治癒ならびに偽関節リスクのある症例や長期臥床により廃用症候群を来しうる高齢者に対し慎重に適応を選び、受傷早期に積極的に最小侵襲脊椎安定術（MISt）を施行してきました。以前は骨折椎体にハイドロキシアパタイト（HA）ブロックを充填しPPSで後方制動する方法（HAVP＋PPS）を行っていました[3)]。我が国においては、2017年までは、保険収載の観点から、BKPと椎弓根スクリューの併用は禁忌でありましたが、その規制が緩和された後、筆者はBKP単独では隣接椎体骨折やセメントの逸脱が危惧されるような症例に対して、適応症例を吟味し、積極的にBKPとPPSの同時併用（BKP+PPS）を施行してきました。OVFに対するBKPとPPS併用の治療は、術後2年のフォローで後弯や椎体高の低下を軽減したという報告もあります[4)]。筆者は、大きなcleftを伴う椎体内不安定性の大きな症例に対し、BKPで椎体内に十分量のセメントを充填し、可及的に椎体高を復元させた結果、術後早期に隣接椎体骨折を発症したり、椎体内にセメントがしっかりと固

着せずにセメントのloosening を起こし骨癒合が得られなかったり、成績不良となることを経験しました。BKP単独の限界の存在です。

BKPにPPSを併用することで、骨折椎体や隣接椎体への応力集中を分散させられる可能性があり、それによりセメントのmigrationや隣接椎体骨折の発症予防、進行予防が期待できます。本稿では、OVFに対するBKP＋PPSの臨床成績を調査し、以前に行ってきたHAVP＋PPSと比較検討したので報告します。

BKP＋PPSとHAVP＋PPSの比較

対象と方法

2013年5月から2019年7月まで、OVFに対し、同一術者によりVPとPPSによる後方制動術を施行した31例（男性6例、女性25例、平均年齢75.5歳、平均観察期間24カ月）を対象としています。手術術式は、1椎体の骨粗鬆症性椎体骨折に対して、1椎体の経皮的椎体形成術とPPSによる後方制動術（除圧術の併用はないもの）です。これらをHAVP＋PPSの16例（H群）とBKP＋PPSの15例（B群）に分け、臨床成績に関して調査しました。手術適応は、以下に示すとおりです。①後壁損傷を伴うが神経症状のない破裂骨折（BKP単独適応外）、②後方支持組織（PLC）損傷を伴う、③強直性脊椎骨増殖症（DISH）、④立位又は座位側面XPで椎体変形率（前壁／後壁）30%以上、⑤大きな椎体内cleft（MRI T2強調像で椎体内にFluid貯留を認めるもの）の5項目のうちのいずれかを満たすものであり、H群（HAVP＋PPS）は2013年5月から2017年3月までの症例で、B群（BKP＋PPS）は2017年7月から2019年5月までの症例です。

BKP+PPSの実際

手術手技は、Hall frameあるいはロール枕上に腹臥位とし、透視正面像にて罹患椎体とPPS刺入椎体の椎弓根像を確認し、皮膚上にサインペンでデザインを施します。続いて透視側面像にて罹患椎体のDynamic fracture mobilityの有無を確認します。まず小皮切により罹患椎体に対してHA block充填あるいはBKPを実施し、続いてPPSを刺入しています。H群における椎体形成術では径の細い胸椎用のHA block充填用の外套を挿入後に胸椎用HA blockを30-50本充填します。BKPではセメント（PMMA）はバルーンで空隙を形成した量は必ず充填するようにしています。PPS設置における皮膚切開は約20mmの縦皮切を用いて、筋膜切開後にフィンガーナビゲーションによりPPS刺入点を確認します。Jamshidiニードルを使用し刺入孔を作製後にガイドワイヤーを設置し、ガイドワイヤー越しにPPSを挿入します。整復は原則としてDynamic fracture mobilityによる整復とBKPの場合はバルーンの加圧のみでin situ fixationとし、後方骨移植の追加は行っていません。図1は術中の画像ですが、まず骨折椎体にバルーンを挿入し、椎体高の可及的な復元と椎体内の空隙形成を行い、バルーンが安定した状態となりましたら、直接看護師に粉末と液体を混合しセメントを準備してもらいます。混合開始からおよそ10分弱でセメント充填可能になりますので、手術時間短縮のために、その間に上下の椎体へのPPS挿入準備を行います。通常のPPSであれば、Jamshidiニードルを使用し刺入孔を作成後にガイドワイヤーを設置します。

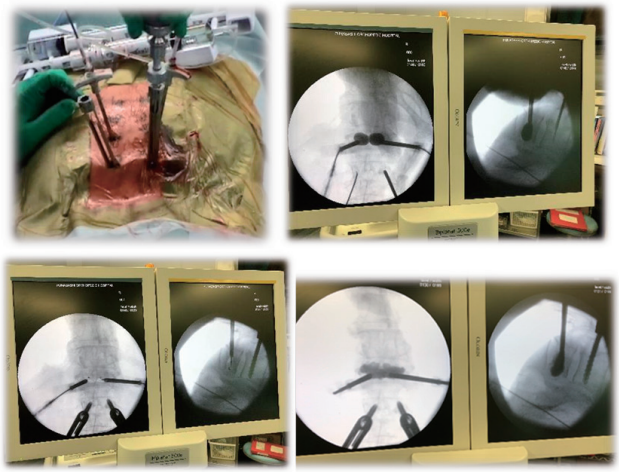

図1　BKP+PPS　術中風景とイメージ画像

結果

両群間に手術時年齢、性差、受傷から手術までの期間（週）、骨密度（％YAM）、術前の罹患椎体後弯角に差は認めませんでした。手術におけるPPS挿入椎間数は、H群で3.1±0.7、B群で2.7±1.1で差はなかった。平均手術時間（分）は、H群93.7±21.4、B群68.8±30.5（P=0.008）、平均術中出血量（g）は、H群88.6±44.4、B群62.0±25.1（P=0.018）と有意差を認めました（表1）。術直後の罹患椎体後弯角（度）はH群6.6±5.6、B群4.5±3.4で差は認めませんでしたが、術後2年時点又は最終経過観察時の罹患椎体後弯角はH群11.8±6.5、B群4.7±3.3とH群で有意な矯正損失を認めました。（P=0.0004）。両群とも術後合併症はなく、全例で骨癒合を認めました（図2）。図3にBKP＋PPSの症例を提示します。

	H群	B群	
手術時年齢	73.5±4.9歳	78.5±6.9歳	N.S.
男女比	2:13	4:11	N.S.
受傷から手術までの期間	7.1±5.3週	9.1±6.7週	N.S.
骨密度（％YAM）	68.8±8.5%	65.5±4.2%	N.S.
術前罹患椎体後弯角	20.4±8.2°	20.1±8.7°	N.S.
PPS挿入椎間数	3.1±0.7	2.7±1.1	N.S.
手術時間	93.7±21.4	68.8±30.5	P=0.008
術中出血量	88.6±44.4	62.0±25.1	P=0.018

表1　HAVP＋PPSとBKP＋PPSの比較

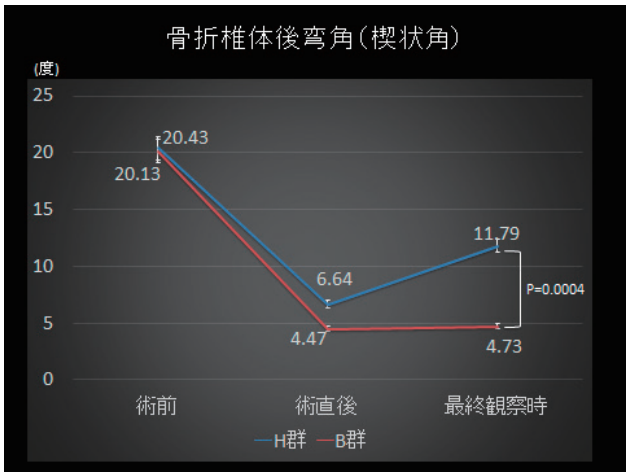

図2　骨折椎体の楔状角

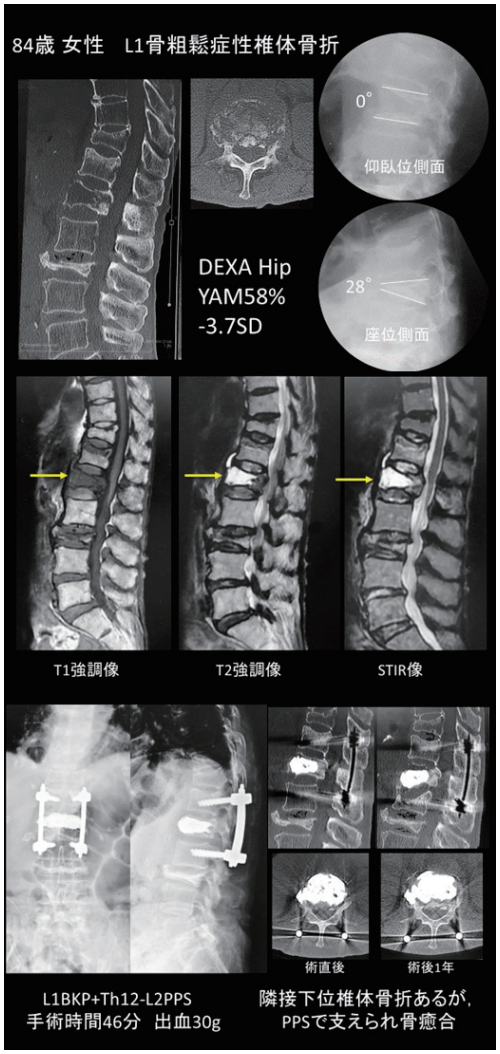

図3　BKP＋PPS症例

考察

BKP後の隣接椎体骨折の発症率は11%-29%と言われています[5) 6)]。その危険因子として、25（OH）Dの低下、低骨密度、局所後弯の残存の可能、術前局所後弯角が大きいこと、術中セメント量が多いこと、骨折椎矯正角が大きいこと、関節リウマチや心疾患の併存、高度な椎体既存骨折の存在、術前立位全脊柱レントゲンでSagittal Vertical Axis高値などが報告されています。しかし、BKPの再手術症例はきわめて珍しく、椎体のSplitタイプの骨折、14度以上の可動性、3mm以上の大きなend plateの欠損がその危険因子として報告されています[7)]。Nakamaeら[8)]は、PVPにおけるCement Looseningについて、椎体内不安定性やParkinson病、棘突起骨折やSplit型骨折が関連ありと報告していて、これらの危険因子はBKPにも当てはまると考えます。

一方、OVFに対するHAブロックによる椎体形成術については、PMMAによる椎体形成術と比較して肺血栓塞栓症のような致死的な合併症が少なくて安全であり、良好な成績が報告されていますが[9)]、HAブロックを骨折椎体に充填する手技に時間がかかることや術後の椎体高の矯正損失がみられます。HAブロックにPPSをtemporaryに使用する有用性の報告もあり[10)]、OVFに対する有用性については、筆者も以前報告しています[3)]。その臨床成績は比較的安定していますが、対象が高齢者であるがゆえに、通院困難や施設入所などにより長期フォローアップが困難であり、抜釘に関する問題もあります[11)]。

さて、BKP＋PPSのコンセプトは、椎体内不安定性が大きな症例、つまり、大きな椎体内cleftのある症例や、椎体間不安定性が大きな症例、つまり、終板損傷や後方支持組織損傷例に対して、バルーンによる後弯矯正と十分量のセメントを骨折椎体内に充填することにより、椎体内のaugmentationによる可及的な前方支柱再建に加えて、PPSで後方制動を行うことにより、BKP施行椎体ならびに隣接椎体や椎間に対する応力を分散することです。手術時間、出血量も少なく、高齢者に対して低侵襲であり、短期成績も良好であることから、有用な方法であり、前方固定術を躊躇するような症例の姑息的手術という立ち位置になりうると考えます。Guら[12)]は急性期OVFに対して骨セメントを使用した経皮的椎体形成術（PVP）と筋間アプローチによる椎弓根スクリューによる自家骨移植を行わない後方固定術の併用に関して、平均年齢74.5歳の68症例で、PVP単独とPVP+PPSを平均27か月のfollow-up 期間で比較し、PVP単独よりPPS併用の方が、椎体高が維持され局所後弯角の矯正損失がほとんどないと報告しており、骨移植なしの後方固定術の有用性を示唆しています。

本研究の結果から、BKP＋PPSはHAVP＋PPSと比較し、手術時間、出血量も少なく、高齢者に対して低侵襲であり、短期成績が良好でした。筆者の推奨するBKP＋PPSの適応は、椎体内不安定性が大きい症例として、大きなcleftの存在する症例（椎体内不安定性10度以上）、椎体前壁や側壁部分欠損を伴う症例などがあり、そして椎体間不安定性がある症例として、終板損傷や椎間板損傷を伴う症例や棘突起骨折など後方支持組織損傷合併例、また、DISH症例の一部などが該当すると考えています。

HAVP＋PPSもBKP＋PPSの両方法とも、椎間の骨癒合を目的としている脊椎固定術ではなく、椎間の可動性を抑制する制動術であり、骨折椎体の骨癒合を促す手術であり、骨癒合後は原則として抜釘を行うことを前提とした手術手技です。Vanekら[13)]は胸腰椎移行部損傷に対してPPSで治療した症例のうち抜釘を必要とする高位はmobile partであるL2より下位レベルのみで十分と報告しています。しかし、OVFでは、上下の椎体との骨性架橋形成により椎間骨癒合をするケースも存在しますし、また、DISHの症例では、既に椎間癒合していますので、実臨床の現場では抜釘は不要となる症例が比較的多く存在すると思われます。抜釘の必要性とタイミングについては明確な基準はありませんが、現在の筆者のスタンスとしては、本法は脊椎固定術でなく制動術である旨を患者さんやご家族に全例術前に説明し、instrumentationの不具合により有症状の場合や骨癒合完了以降希望があれば抜釘することとしています。患者さんが高齢であるが故に、抜釘を希望されないことも現実的にはあります[11)]。

BKP＋PPSは低侵襲で、患者が超高齢であることや併存症が多く、前方固定術を躊躇するような症例に対する姑息的手術となりうると考えます。しかしBKP単独同様にglobal alignmentの改善効果は乏しい[14)]と考えますが、local alignmentをある程度維持することは可能であります。固定範囲や抜釘の必要性など結論を導くことの難しい論議はあるかと思いますが、さらに症例を積み重ね、本法の適応症例を見極めるためにも引き続き長期経過観察が必要であります。

まとめ

骨粗鬆症性椎体骨折で大きな椎体内cleftを伴うものや、後方支持組織損傷の合併例など、BKP後に隣接椎体骨折やPMMAのmigrationが危惧される症例に対するBKP＋PPSは、HAVP＋PPSと比較し、手術時間、出血量も少なく、高齢者に対して低侵襲であることが示唆されました。また椎体形成術後の罹患椎体の矯正損失もなく、local alignmentがある程度維持される有用な術式であると考えますが、抜釘の必要性の有無を含めて、今後の長期経過観察とさらなる検証が必要であります。患者さんにとっては、痛みを減らし、日常生活動作を改善できることが大切であることは言うまでもありません。我々外科医を中心としたチームの役割は、最小侵襲脊椎安定術（MISt）を効率的に行い、手術時間や術中被曝量、そして医療経済負担を減らし、手術を安全確実に遂行し、再手術、術後感染を低減化することです。そして手術だけでなく、最小侵襲脊椎治療（MIST）の概念に含まれる、それに続く骨粗鬆症治療やリハビリテーションまで可能な限りの患者さんのサポートしていくことが何よりも重要であると考えます。

REFERENCE

1） Wardlaw D, Cummings SR, Van Meirhaeghe J, et al. Efficacy and safety of balloon kyphoplasty compared with non-surgical care for vertebral compression fracture (FREE): a randomised controlled trial. Lancet. 2009;373(9668):1016-24.

2） Minamide A, Maeda T, Yamada H, et al. Early versus delayed kyphoplasty for thoracolumbar osteoporotic vertebral fractures: The effect of timing on clinical and radiographic outcomes and subsequent compression fractures. Clin Neurol Neurosurg. 2018;173:176-81.

3） 小島敦,笹生豊,鳥居良昭ほか. 骨粗鬆性椎体骨折に対する最小侵襲脊椎安定術(MISt)-Short fixation VS Long fixation. J Spine Res. 2015;6(8):1256-61.

4） Fuentes S, Blondel B, Metellus P, Gaudart J, Adetchessi T, Dufour H. Percutaneous kyphoplasty and pedicle screw fixation for the management of thoraco-lumbar burst fractures. Eur Spine J. 2010;19(8):1281-7.

5） Takahashi S, Hoshino M, Yasuda H, et al. Development of a scoring system for predicting adjacent vertebral fracture after balloon kyphoplasty. Spine J. 2019;19(7):1194-201.

6） Campbell PG, Harrop JS. Incidence of fracture in adjacent levels in patients treated with balloon kyphoplasty: a review of the literature. Curr Rev Musculoskelet Med. 2008;1(1):61-4.

7） Takahashi S, Hoshino M, Yasuda H, et al. Characteristic radiological findings for revision surgery after balloon kyphoplasty. Sci Rep. 2019;9(1):18513.

8） Nakamae T, Yamada K, Tsuchida Y, et al. Risk Factors for Cement Loosening after Vertebroplasty for Osteoporotic Vertebral Fracture with Intravertebral Cleft: A Retrospective Analysis. Asian Spine J. 2018;12(5):935-42.

9） Nishioka K, Imae S, Kitayama M, et al. Percutaneous vertebroplasty using hydroxyapatite blocks for the treatment of vertebral body fracture. Neurol Med Chir (Tokyo). 2009;49(11):501-6.

10） Takami M, Yamada H, Nohda K, Yoshida M. A minimally invasive surgery combining temporary percutaneous pedicle screw fixation without fusion and vertebroplasty with transpedicular intracorporeal hydroxyapatite blocks grafting for fresh thoracolumbar burst fractures: prospective study. Eur J Orthop Surg Traumatol. 2014;24 Suppl 1:S159-65.

11） 小島敦,新井賢一郎,鳥居良昭ほか. 骨粗鬆症性胸腰移行部椎体骨折に対する骨移植をしないMISt 後に抜釘は必要か？J. Spine Res. 2017;8(8):1412-7,

12） Gu YT, Zhu DH, Liu HF, et al. Minimally invasive pedicle screw fixation combined with percutaneous vertebroplasty for preventing secondary fracture after vertebroplasty. J Orthop Surg Res. 2015;10:31.

13） Vanek P, Bradac O, Konopkova R, et al. Treatment of thoracolumbar trauma by short-segment percutaneous transpedicular screw instrumentation: prospective comparative study with a minimum 2-year follow-up. J Neurosurg Spine. 2014;20(2):150-6.

14） Kanayama M, Oha F, Iwata A, Hashimoto T. Does balloon kyphoplasty improve the global spinal alignment in osteoporotic vertebral fracture?. Int Orthop. 2015;39(6):1137-43.

Theme #.3

生熊久敬

DISHを伴う脊椎外傷に対するMIST手術の工夫

―術中体位からスクリュー挿入まで―

はじめに

Diffuse idiopathic skeletal hyperostosis（びまん性特発性骨増殖症；DISH）は全身性疾患ですが、脊椎においては椎体同士が椎体周囲の靭帯骨化による増殖骨により隣接する椎体が癒合し強直化することが特徴です。その強直化が多椎間に及ぶと脊椎の可撓性は乏しくなり、さらに年齢と共に骨脆弱性が進行すると微細な外力により脊柱の骨折を生じやすくなります。DISHを伴う脊柱の骨密度は、椎体外側の骨棘や骨架橋により一見上昇しているように見えますが、実際には癒合椎体内ではstress shieldingが発生するため椎体内の骨密度は著明に低下し高齢者では特にその傾向が強くなります。その為、転倒などの低エネルギー外傷でも容易に脊柱の骨折を生じます[1]。Anteriorからposterior columnまでが強直により一体化している本脊柱では、長管骨の骨折の如くこれらすべてのcolumnが骨折することになるため、非常に不安定性の強い3 column injuryの骨折型となります。長管骨化した脊柱は力学的にレバーアームが長くなるため不安定性の強い骨折部は些細な動作で容易に転位し、最終的に脊髄損傷を引き起こす恐れがあるため早期の強固な内固定が推奨されています[2) 3)]。

一般的な脊椎固定範囲については、長いレバーアームのため椎弓根スクリュー（PS）への応力集中をきたしやすくなることから[4]、2 above-2 below以下の固定範囲ではPSのバックアウトや緩みを生じ、最終的にコンストラクトの破綻を来たす可能性が高いことから、3 above-3 below以上のPSによる後方固定を推奨する報告が増えてきています[5) 6)]。しかし、DISHを含む脊椎強直性疾患の平均年齢は68-81.5歳と高齢者が多く周術期死亡率は約10～30%と比較的高いため、術前の全身予備能の評価は不可欠で手術侵襲においては可能な限り抑える必要があります[4) 5) 7) 8)]。この事からも、先に述べた手術侵襲の大きな3 above-3 below以上の後方固定術を実際の臨床の場で全ての症例に安全に適応できるか否かについては少々懐疑的な部分があります。このようにDISHを伴う脊椎外傷に対する手術治療は、文献的理想と実際の臨床の現場との間で大きなジレンマが存在しているのも事実です。

そこで我々は、これらの問題を解決するべく従来のPSの軌道とは異なるスクリュー挿入方法を考案し臨床に応用してきました。このスクリューの目的は大きく二つあり、スクリューの固定性を上げることと手術の低侵襲化です。スクリューの固定性を上げるため椎弓根経由で頭側の椎体終板を貫通させます。これにより、椎体内の骨脆弱化が進行し従来のPSでは緩みが危惧される高齢でDISHを伴う脊椎外傷症例に対しもスクリューの高い固定性が期待できます。さらには手術侵襲を抑えるために経皮的椎弓根スクリュー（PPS）を用いることで大幅に手術侵襲を低減することが可能となりました。本報告では、この我々が実施しているスクリュー挿入法における経験について報告します。

Transdiscal Screw for Diffuse idiopathic skeletal hyperostosis（TSD）[9) 10)]

TSDとは、スクリュー挿入椎体の頭側椎体終板と頭側隣接椎体の尾側椎体終板の2枚の椎体終板を貫くことで、椎体内の著明な骨梁減少を認める症例においても高い固定性を得ることを目的としたスクリューです。TSDの刺入点は、正面透視で確認できる椎弓根円の下方（右椎弓根であれば5時あたり、左椎弓であれば7時あたり）で、腰椎であれば乳様突起あたりになります。スクリュー先端は頭側に向かいながら椎弓根内を通過しスクリュー挿入椎体の頭側椎体終板と頭側隣接椎体の尾側椎体終板の合計2枚の椎体終板を貫くようにします（スクリュー挿入方向は、右椎弓根であれば11時あたり、左椎弓であれば1時あたりを狙う）[9)]（図1）。透視下でPAKニードル先端が右椎弓根であれば11時あたり、左椎弓であれば1時あたりに来た時に側面像で頭側終板後方1/3あたりに到達していればベストです。我々の施設では、脊柱後弯変形により透視画像が見え難い症例を経験することがあるため術中CTナビゲーション下にスクリューの挿入を行っています（図2）。スクリュー長に関しては、2枚の椎体終板を貫通させたのちに、スクリュー先端が椎体前面に出ない長さとします。椎体終板の理想的な貫通場所については、これまでに報告された椎体終板のbiomechanical studyを参考しています[11) 12)]。それらの報告によると椎体終板の最も強度を有する部分は後外側部分とされているため、その周辺を貫通させるようにします。スクリューの軌道をあまり内側に傾けず椎弓根軸に沿うように心がけることで、椎体終板の中央部分を避けて後外側部分をとらえやすくなります。

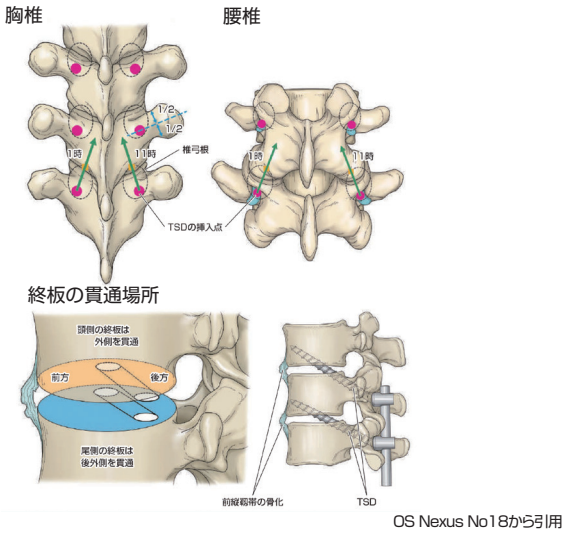

OS Nexus No18から引用

図1　胸椎と腰椎におけるTSDの挿入点と挿入方向を示す。

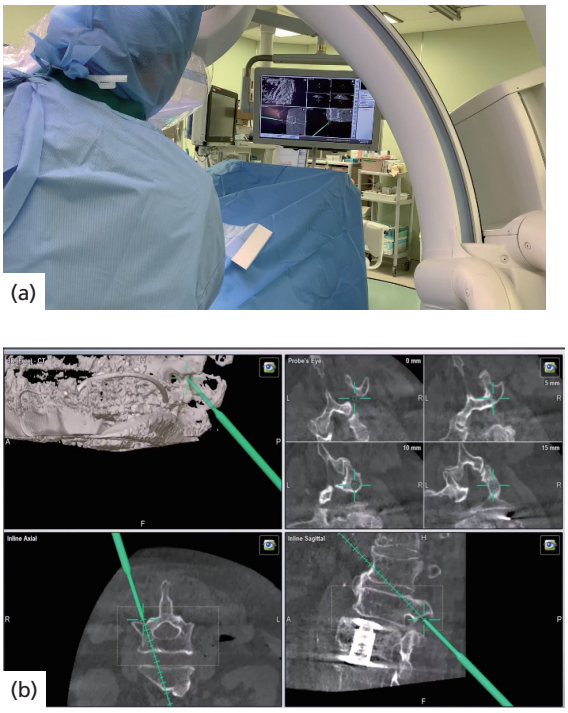

図2　術中CTナビゲーションを用いたTSD挿入
(a) 術中CTナビゲーションを用いながらTSDを挿入している
(b) 実際のナビゲーション画面

椎体終板は後外側部分の強度が最も高く[11) 12)]、その部分を貫通させるようにする。あまり内側にスクリューの角度をつけて刺入せず、環状面での椎弓根軸に沿った角度での挿入がちょうど良い。

我々は、これまでに同一症例に挿入したTSD（33本）とPS（15本）のスクリュー挿入時の最大トルクを術中に計測し比較検討しています。その結果は、TSDはPPSに比べて有意に高いトルク値を示し、また、有意に長いスクリューが挿入可能であるということが判明しました（表1）。この事実から、TSDは高齢でDISHを伴う椎体内の骨脆弱性の強い脊椎外傷において非常に有用なアンカーとなることがわかります。

	TSD (n=33)	PS (n=15)	P値
最大スクリュ挿入トルク (N/m²)	**175.3±57.5**	141.8±42.6	**.033**
平均スクリュー径 (mm)	7.2±0.4	7.3±0.4	n.s.
平均スクリュー長 (mm)	**54.7±2.5**	49.6±4.4	**<.0001**

※ n.s.：非有意

表1　術中スクリュー挿入トルク、スクリュー径、スクリュー長

経皮的椎弓根スクリュー（PPS）の利用

我々は、術中の出血量を減らす目的でPPSをTSDに用いています（図3）。高齢者の多い本外傷では特に有用でPPSを用いることで手術侵襲を大幅に低減できます。これまでに我々が経験した症例も平均年齢81.2歳と高齢でしたが、平均術中出血量は72.5±53.1mlと非常に少なく、平均手術時間も165.8±45.1と許容範囲内で終了することができていました。さらに、術後の経過途中に強いスクリューの緩みを認めた症例はなく最終観察時には全例で十分な骨癒合が得られていました（表2）。

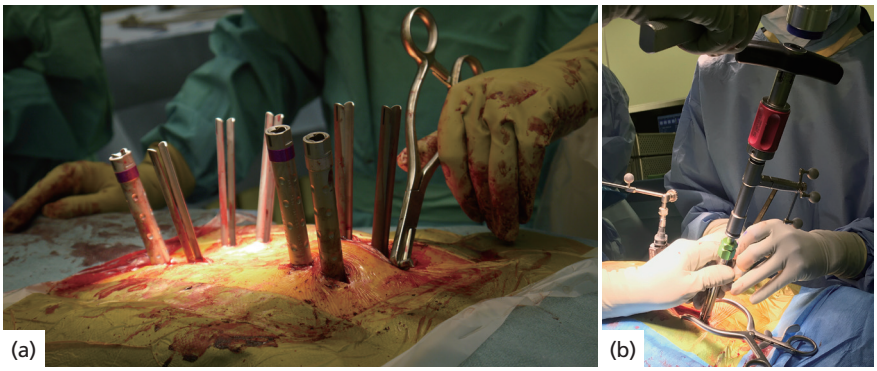

図3　経皮的椎弓根スクリュー（PPS）を用いることで術中出血量を低減でき、高齢に多い本外傷では非常に有用である。
(a) 経皮的椎弓根スクリューの挿入
(b) ナビゲーションを用いた経皮的椎弓根スクリューの挿入

表2　PPSを利用したTSDの手術成績

	TSD（平均年齢81.2歳:n=13）
平均観察期間（月）	15.3±5.7
平均固定椎間数	4.2±0.6
平均手術時間（分）	165.8±45.1
平均術中出血量(ml)	72.5±53.1
平均TSD本数	5.0±1.2
平均PPS本数	2.8±1.3
インプラントの強い緩み	なし
骨癒合率(%)（最終観察時）	100

側臥位手術

DISHにより脊柱が強直している症例は、受傷前より強い亀背を伴っていることも少なくありません。特に胸腰移行部での骨折の場合は骨折部が亀背の頂点であることが多く、このような症例を4点フレーム上に腹臥位にすると、骨折部が予想以上に開大し術後の固定性や骨癒合に影響を与える可能性や、骨折高位に骨化による脊柱管狭窄を伴っている症例などでは術中の神経麻痺の可能性が危惧されます（図4）。そこで、我々は側臥位でスクリュー挿入を行なっています。側臥位で手術を行うと前述した骨折部の過度な開大を生じることがなく比較的自然な患者本来の脊柱アラインメントでの脊椎固定が可能となります（図5）。

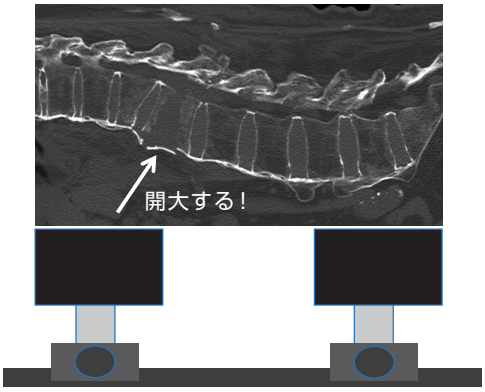

図4　DISHを伴う脊椎外傷の手術体位の問題点
4点フレーム上に腹臥位とした場合、脊柱は伸展位となるため骨折部位が予想外に開大しやすくなり骨折部の固定性や骨癒合に影響する可能性がある

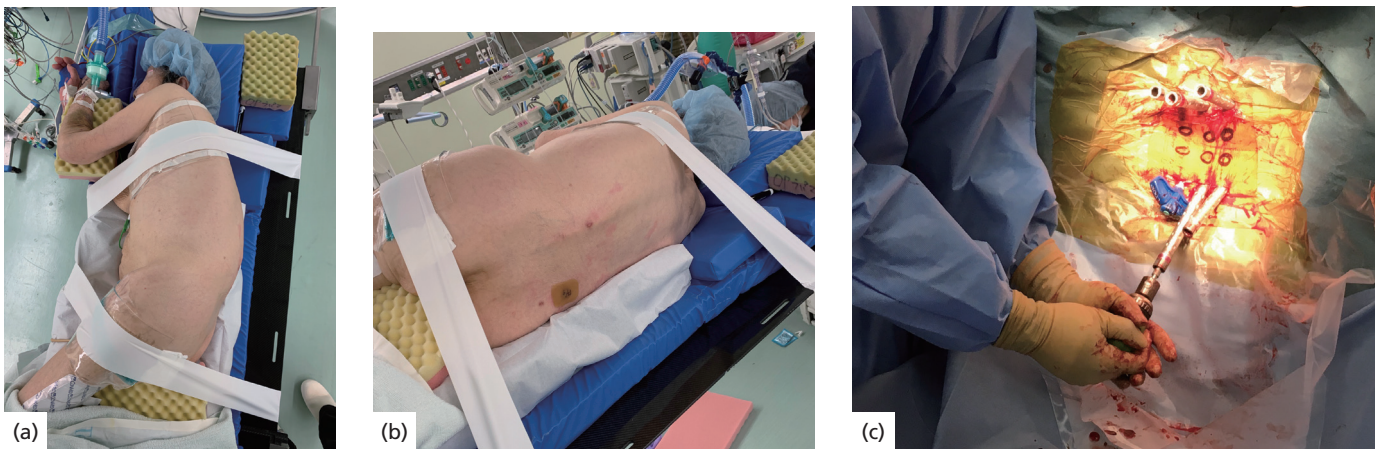

図5　側臥位をとった術中患者体位

(a) 上方から見た側臥位で固定された患者体位。胸椎の場合は術中CTを撮影するため上肢は肘を屈曲させて手術台から出ないようにする。
(b) 後方から見た側臥位で固定された患者体位。(c) スクリュー挿入風景

症例提示（図6）

91歳、女性。歩行中に転倒し受傷されました。初診時CT画像ではT10尾側終板周囲の骨折と判断されましたが、MRI画像でT8からT11までの広範な椎体骨折とT10後方要素の輝度変化を認めたことから3-column injuryで不安定性の強い容易に転位する骨折型であると判断し後方固定を予定しました。CT画像より骨折高位周辺には広範囲にわたる脊柱のDISHを認め椎体内の骨梁は著明に減少しているのが分かります。手術体位は側臥位として、TSDとPPSを併用したT8-12までの後方固定を行いました。術後9カ月で十分な骨癒合が得られておりスクリューの緩みは認められません。

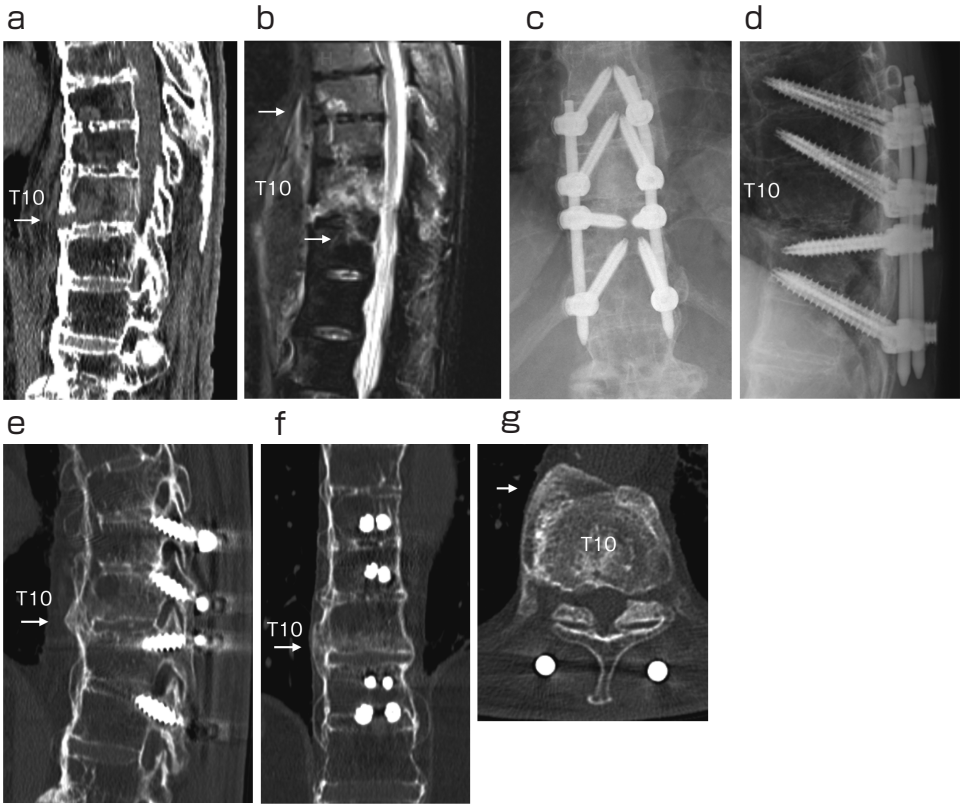

図6

(a) 術前CT：T10尾側終板周囲に骨折を認める。脊柱には広範なDISHを認め椎体内の骨梁は著明に減少している。
(b) 術前MRI：T8からT11までの骨折による広範な椎体周囲の輝度変化とT10後方要素にも骨折による輝度変化を認める。
(c),(d) 術後XP：T8からT12までのTSDとPSを併用した後方固定術を行った。
(e),(f),(g) 術後9ヶ月時CT：T10椎体の骨折部位には骨癒合による十分な架橋を認める。

DISHに対してのMISTの未来への展望

我々は、DISHを伴う脊椎外傷の後方固定術の際に前述のごとくの様々な工夫を行ってきました。これらの工夫により、実際に手術成績は向上してきています。今後は人口の高齢化に伴い同様の症例がさらに増加することが予想されることから、さらなる工夫が必要となることでしょう。今後期待される技術としては、ロボットテクノロジーによるスクリュー挿入、脆弱骨に特化したスクリューの開発、PTH製剤などの強力な骨粗鬆薬の併用、脊椎用超音波骨折治療器の開発など様々な新しい技術の応用と開発が考えられます。こられの技術を本疾患に応用することにより、今後さらなる治療成績の向上が期待されます。

最後に

高齢で椎体内の骨梁が著明に低下しているDISHを伴う脊椎外傷に対して後方固定を行う場合、2枚の椎体終板を貫通させるTSDは従来のPSよりも強固なアンカーになり後方固定の際に有用であると考えます。脊柱後弯を伴う症例では、側臥位で手術を行うことで、骨折部の過度な開大を防ぐことが可能で症例ごとの自然な脊柱アラインメントでの後方固定が可能となります。脊柱後弯の強い患者における側臥位でのTSD挿入にはナビゲーションの併用を推奨します。また、PPSを用いることで出血量を著明に低減でき高齢者の多い本外傷での後方固定には有用であると考えます。

REFERENCE

1） Yamamoto T, Kobayashi Y, Ogura Y, et al. Delayed leg paraplegia associated with hyperextension injury in patients with diffuse idiopathic skeletal hyperostosis (DISH): case report and review of the literature. J Surg Case Rep. 2017;2017(3):rjx040.

2） Okada E, Tsuji T, Shimizu K, et al. CT-based morphological analysis of spinal fractures in patients with diffuse idiopathic skeletal hyperostosis. J Orthop Sci. 2017;22(1):3-9.

3） Rustagi T, Drazin D, Oner C, et al. Fractures in Spinal Ankylosing Disorders: A Narrative Review of Disease and Injury Types, Treatment Techniques, and Outcomes. J Orthop Trauma. 2017;31 Suppl 4:S57-S74. Yeoh D, Moffatt T, Karmani S. Good outcomes of percutaneous fixation of spinal fractures in ankylosing spinal disorders. Injury. 2014;45(10):1534-8. 5) Caron T, Bransford R, Nguyen Q, et al. Spine fractures in patients with ankylosing spinal disorders. Spine (Phila Pa 1976). 2010;35(11):E458-64. 6) Werner BC, Samartzis D, Shen FH. Spinal Fractures in Patients With Ankylosing Spondylitis: Etiology, Diagnosis, and Management. J Am Acad Orthop Surg. 2016;24(4):241-9.

7） Westerveld LA, Verlaan JJ, Oner FC. Spinal fractures in patients with ankylosing spinal disorders: a systematic review of the literature on treatment, neurological status and complications. Eur Spine J. 2009;18(2):145-56.

8） Westerveld LA, van Bemmel JC, Dhert WJ, et al. Clinical outcome after traumatic spinal fractures in patients with ankylosing spinal disorders compared with control patients. Spine J. 2014;14(5):729-40.

9） 生熊久敬,高尾真一郎,井上洋一.V.骨粗鬆症脊椎手術のArt TSDを用いた後方固定術. OS NEXUS. メジカルビュー社2019; 18: 138-47.

10） Ikuma H, Hirose T, Takao S, et al. (in press). Treatment of Thoracolumbar Spinal Fracture Accompanied by Diffuse Idiopathic Skeletal Hyperostosis (DISH) Using Transdiscal Screws for DISH (TSD): Preliminary Results.Asian Spine J.

11） Grant JP, Oxland TR, Dvorak MF. Mapping the structural properties of the lumbosacral vertebral endplates. Spine (Phila Pa 1976). 2001;26(8):889-96.

12） Xavier F, Jauregui JJ, Cornish N, et al. Regional Variations in Shear Strength and Density of the Human Thoracic Vertebral Endplate and Trabecular Bone. Int J Spine Surg. 2017;11(1):7.

MIST学会： https://s-f-mist.com